



Diagnóstico de tuberculosis renal en el laboratorio clínico

Diagnosis of renal tuberculosis in the clinical laboratory

Karina Bolívar Enríquez¹, Virginia Morales Vargas², Rubén Castillo Quino³

Resumen

La tuberculosis renal es una manifestación extrapulmonar de la tuberculosis, presenta síntomas inespecíficos, de curso crónico y asintomático. El objetivo de este estudio fue presentar un caso clínico haciendo énfasis en la intervención del laboratorio en el diagnóstico.

Caso clínico: hombre de 45 años de edad con buen estado general, afebril, no refiere tos, ni gripe. Se observó la presencia de hematuria, piuria estéril, y urocultivos negativos. Se realizó la baciloscopia de orina para identificar la presencia de bacilos ácido-alcohol resistentes en el análisis microscópico, PCR y cultivo para *Mycobacterium tuberculosis* para asegurar un diagnóstico más preciso y fiable.

Conclusiones: el diagnóstico de la tuberculosis renal es complejo siendo un reto para el personal de salud; la pericia del analista y del microbiólogo, van a complementar la evaluación clínica del médico, permitiendo diagnóstico preciso, tratamiento adecuado y seguimiento efectivo de esta patología.

Palabras claves: tuberculosis renal, hematuria, *Mycobacterium tuberculosis*, laborator clínico.

Abstract

Renal tuberculosis is an extrapulmonary manifestation of tuberculosis, with nonspecific symptoms, a chronic and asymptomatic course. The aim of this study was to present a clinical case, emphasizing the role of the laboratory in the diagnosis.

Clinical case: A 45-year-old man with good general condition, afebrile, does not report cough or flu. The presence of hematuria, sterile pyuria, and negative urine cultures were observed. Urine bacilloscopy was performed to identify the presence of acid-resistant bacilli in the microscopic analysis, PCR and culture for *Mycobacterium tuberculosis* to ensure a more accurate and reliable diagnosis.

Conclusions: The diagnosis of renal tuberculosis is complex and a challenge for health personnel; the expertise of the analyst and the microbiologist will complement the clinical evaluation of the physician, allowing for accurate diagnosis, adequate treatment and effective monitoring of this pathology.

Keywords: tuberculosis renal, hematuria, *Mycobacterium tuberculosis*, clinical laboratory

Recibido el

24 de abril de 2024

Aceptado

13 de marzo de 2025

¹Bioquímica, Caja Nacional de Salud Paise Recoleta, Cochabamba, Bolivia. <https://orcid.org/0000-0002-9603-5069>

²Bioquímica, Caja Nacional de Salud CIMFA MAV, Cochabamba, Bolivia <https://orcid.org/0009-0008-1557-8901> vmoralesv22@gmail.com

³Epidemiólogo, Servicio Departamental de Cochabamba, Bolivia <https://orcid.org/0009-0003-2912-8171> rubencastillo1681@gmail.com

*Correspondencia:

Karina Bolívar Enríquez

Correo electrónico:

kabolen76@gmail.com

DOI:

<https://doi.org/10.47993/gmb.v48i1.937>

La tuberculosis (TB) es considerada una de las enfermedades infecciosas de más extensa distribución en el mundo. Según informe del Programa Nacional de Enfermedades Infectocontagiosas, en 2021 se reportaron 7 140 casos de Tuberculosis nuevos y previamente tratados, siendo Santa Cruz, La Paz y Cochabamba los departamentos que reportan el 79,5% de los casos a nivel nacional^{1,2}.

La prevalencia de TB renal en Cochabamba ha mostrado una tendencia estable 2 a 4 casos por año representado de 1 a 3% de la cantidad total de tuberculosis extrapulmonar confirmados por las diferentes pruebas diagnósticas, en los últimos años. el 2024 la prevalencia acumulada de 0,2 por 100 000 habitantes, la enfermedad en el contexto local y nacional tiene un comportamiento asociado al descenso de las coberturas de vacunación de la BCG³.

En el departamento de Cochabamba de enero a octubre 2024, se presentaron un total de 1,097 casos de tuberculosis, de los cuales 904 (82,4%) representan a tuberculosis pulmonar, la tuberculosis extra pulmonar presenta el 193 (17,6%) de los casos de tuberculosis y una forma de afectación extrapulmonar es la tuberculosis renal 7 (3,6%) casos reportados. La tuberculosis renal presenta evolución lenta, en fases iniciales puede ser asintomática, pero con el tiempo cuando la enfermedad se extiende por diseminación hematogena del bacilo presenta compromiso renal, la misma es con frecuencia unilateral, es más frecuente en adultos, en especial de sexo masculino^{1,4-7}.

Es reconocido el problema de las limitaciones y difícil diagnóstico de la tuberculosis renal a menudo por su localización en sitios del organismo de acceso complicado, dependiendo de la probabilidad de encontrar escasa población bacilar en los sitios de infección, lo que causa peor pronóstico que las formas pulmonares, con clínica insidiosa acompañada por disuria y hematuria macroscópica como síntomas más frecuentes, lo que puede demorar el diagnóstico, incluso por años^{1,8-10}.

Es importante tener en cuenta la tuberculosis renal como diagnóstico diferencial en casos de tumor renal, infección por *Chlamydia trachomatis* o presencia de Hiperplasia Prostática Benigna especialmente en pacientes con infecciones urinarias

recurrentes o refractarias al tratamiento, sobre todo en aquellos con infección por VIH¹¹.

Establecer el diagnóstico es todo un reto, la presentación clínica de esta patología es inespecífica, el papel del laboratorio clínico juega un rol principal en la detección de tuberculosis renal, recalcando la importancia del análisis de esta patología para intervenciones oportunas y que impacten en la morbimortalidad^{4,12}.

Presentación del caso

Paciente masculino de 45 años de edad, que acude durante los meses anteriores y en varias ocasiones, por dolor lumbar, disuria y hematuria macroscópica, pero sin alteraciones significativas en las determinaciones hematológicas. Tabla 1.

Sin antecedentes familiares, a la exploración física presenta buen estado general, afebril, bien perfundido e hidratado, no refiere tos o expectoración, episodios de gripe, hemodinamia y estado nutricional estable.

Personal de limpieza de una institución, reside Vinto, Cochabamba.

Material y métodos

Tinción Ziehl-Neelsen

El cultivo y tinción de orina es la primera medida diagnóstica para la detección de tuberculosis renal¹³.

La tinción de bacilos ácido-alcohol resistentes (BAAR), conocida como tinción de Ziehl-Neelsen, es una técnica de laboratorio para la detección de *Mycobacterium tuberculosis* u otro tipo de *Mycobacterias* en muestra de orina se detalla la metodología paso a paso.

Obtención de la muestra

Para intensificar el rendimiento diagnóstico del bacilo BAAR en la muestra de orina se recomienda solicitar al paciente tres muestras de orina seriadas, la obtención es en forma espontánea, recolectar la muestra matinal de segundo chorro después de un aseo genital prolijo y en un volumen no inferior a 50 ml.

En relación al envase para la recolección de la muestra debe tener una capacidad de 100 ml, limpio y de boca suficientemente ancha para posibilitar la recolección directa y estéril.

Preparación de la muestra

Una vez obtenida la muestra se realiza la centrifugación de 10 ml de orina a 2500 R.P.M por 5 minutos, desechar el sobrenadante, homogeneizar la muestra, colocar una o dos gotas con una pipeta Pasteur desechable del sedimento de orina en el portaobjetos nuevo, no extender la muestra, posteriormente secar a 37 °C o a temperatura ambiente hasta el día siguiente.

Coloración

Colocar el portaobjetos sobre las varillas de tinción, insertar el papel filtro sobre cada muestra, cubrir con el reactivo de fucsina fenicada la muestra y proceder a calentar por debajo de la lámina con la flama del mechero hasta la emisión de vapores. no hacer hervir. repetir 2 veces más, enjuagar con agua destilada, decolorar con alcohol ácido por 30 segundos a 1 minuto, no exceder 2 minutos, lavar con agua corriente, cubrir con azul de metileno por el tiempo de 1 minuto, lavar con agua corriente,

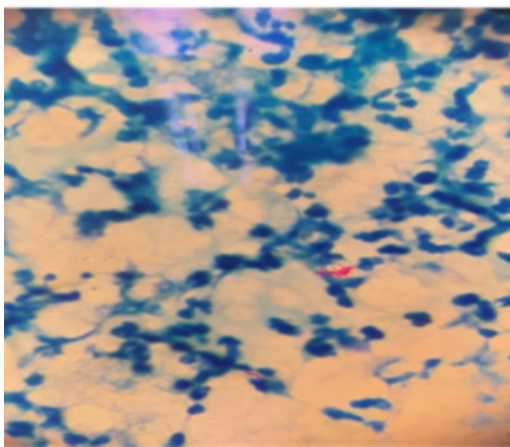


Figura 1. Tinción Ziehl-Neelsen se observa bacilos ácido alcohol resistente. Muestra de orina.

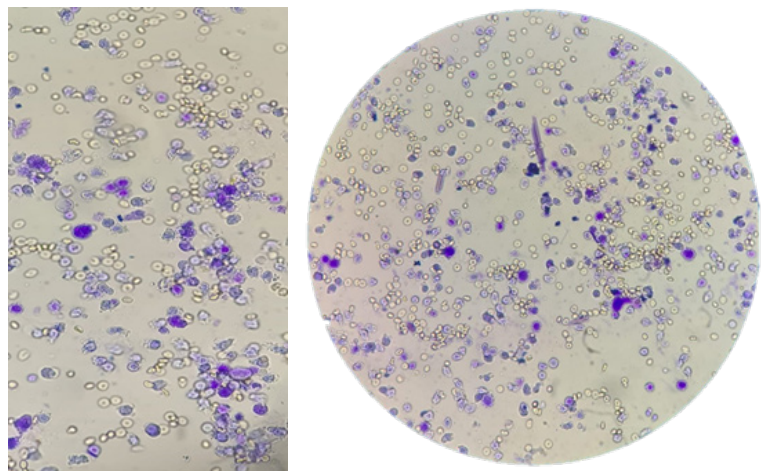


Figura 2. Tinción Sternheimer-Malbin para sedimento urinario, (Flechas rojas) se observa numerosos leucocitos, (flechas azules) la presencia de eritrocitos en la muestra de orina. Observación con objetivos de 100x y 40x.

Tabla 1. Determinaciones hematológicas.

TIEMPO POST CONSULTA	mar-22	ago-22	sep-22	nov-22	jul-23	ago-23	sep-23	oct-23	dic-23	Valores de referencia
Hematocrito	45	46	47	42	45	43	43	45	45	41 - 54 %
Hemoglobina	14,3	15,2	15,6	13,8	15	14,5	14	15	14,9	13,5 - 17,8 g/dl
Leucocitos	6200	5800	5300	7100	5900	6600	6500	7200	7300	5,000 -10,000 mm ³
Neutrofilos	65	59	57	65	65	71	65	74	72	35-65 %
Linfocitos	32	34	34	21	30	22	27	22	20	25-40 %
Eosinofilos	2		4	4	2	2	2	2	3	1 - 3 %
Monocitos	1	7	5	8	3	5	6	2	5	2 - 8 %
Plaquetas	349.000	300.000	299.000	380.000	328.000	401.000	320.000	450.000	382.000	150,000 -450,000 xmm ³

Evidenciamos que los resultados del hemograma demuestran parámetros dentro de rangos normales con variaciones ligeras, evaluados en diferentes ocasiones, a pesar de la presencia de una hemorragia activa en el paciente. Tabla 1.

Tabla 2. Parámetros bioquímicos realizados en suero del paciente.

TIEMPO POST CONSULTA	mar-22	ago-22	may-22	jun-22	nov-22	fe b-23	jun-23	ago-23	oct-23	VALORES DE REFERENCIA	
Creatinina	0,7	0,8	0,7	0,8	0,8	0,9	0,9	1,2	1,3	0,9 -1,3 mg/dl	
Urea	30	30	29	25	32	35	34	31	34	20 -30 mg/d	
Chlamydia	Negativo		Negativo			Negativo			Negativo		
PSA			0,92		1,32				1,36		0 -4 ng/ml
F PSA			0,01		0,1				0,42		0 - 1,5 ng/ml

Los resultados del perfil renal se encuentran dentro de los valores de referencia normales, registrados en momentos diferentes, indican una función renal normal que no muestran signos de insuficiencia renal. Por otro lado, los resultados reportados de la prueba de Chlamydia trachomatis indican que no se encontró evidencia de infección, en cuanto a los valores de PSA se encontraron dentro de los rangos normales. Tabla 2.

secar y observar al microscopio, se utilizó el microscopio binocular marca Olympus modelo CX33RTFS2 se realizó la lectura con el objetivo de inmersión 100X. Figura 1.

Posteriormente se confirmó la presencia de ADN de *M. tuberculosis* por PCR (Reacción en Cadena de la Polimerasa), el reactivo empleado Geneprof y el equipo de PCR en tiempo real QuantStudio 5 que presenta confirmación rápida y detallada y el cultivo asegura la confirmación definitiva y la información necesaria para el tratamiento adecuado.

Diagnostico laboratorial

El abordaje diagnóstico de laboratorio realizó diferentes analíticas, los cuales presentaron los hallazgos relacionados con la tuberculosis renal, basados en los datos recolectados durante el estudio.

La tuberculosis renal es una forma extrapulmonar que representa una condición significativa debido a sus complicaciones potenciales y a su capacidad para afectar gravemente los riñones y el tracto urinario, representa aproximadamente 8 casos diagnosticados en el 2023^{10,3}.

Se reportaron edad media de 44,1 años, del cual 61.1% son hombres, el paciente de nuestro estudio es masculino de 45 años es comparable con los estudios previos, lo que permite una comparación y contraste de los resultados obtenidos¹⁴

En la investigación realizada en Cochabamba – Bolivia, menciona la presentación clínica de síntomas de su población de estudio del tracto urinario inferior fueron más frecuentes dolor lumbar (38,89%) y hematuria (38,89%), seguido de disuria (27,78%), según nuestro estudio determinamos como más importante y causa de atención medica la hematuria, cabe mencionar que, los resultados del hemograma muestran parámetros analizados en tiempos diferentes, los mismos que se encuentran dentro de los rangos normales, a pesar de la presencia de una lesión renal en el paciente. Este hallazgo es significativo porque

Tabla 3. Resultados de la muestra de orina

TIEMPO POST CONSULTA	mar-22	ago-22	sep-22	nov-22	jul-23	ago-23	sep-23	oct-23	dic-23	Valores de referencia
Celulas	1	1	3	2	3	2	1	1	4	0 -5 x campo
Leucocitos	25	30	40	45	45	55	54	57	54	hasta 3 x campo
Eritrocitos	50	43	55	49	50	53	52	51	58	hasta 5 x campo
Bacterias	Escasas	Escasas	Escasas	Escasas	Escasas	Escasas	Escasas	Escasas	Escasas	Escasas
Urocultivo	Negativo	Negativo		Negativo	Negativo	Negativo	Negativo	Negativo		Negativo

El análisis de la muestra de orina indica la presencia de hematuria, evidencia piuria estéril, el cultivo microbiológico convencional medido en varias oportunidades reporto ningún tipo de crecimiento bacteriano o fúngico. Tabla 3.

sugiere que, aunque el paciente tiene una lesión renal, su función hematológica no se ha visto comprometida¹⁵.

Se evidencia el hallazgo de *Muranaka T. hematuria y leucocituria* en un caso clínico producido por *Chlamydia trachomatis*, en otro estudio realizado por Martínez P. con características similares en la muestra de orina, menciona que existe presencia de hematuria inicial hasta el 20% de los pacientes con Hiperplasia Prostática Benigna, estas experiencias demuestran que estos síntomas pueden ser causados por muchas otras infecciones del tracto urinario o problemas renales, no son específicos de tuberculosis renal^{16,17}.

La evaluación de la función renal a través de la cuantificación de creatinina y urea, verificamos según los datos obtenidos, que no existe relación significativa con la patología en vista de que no se encontraron valores elevados, a pesar que coexistía infección y daño renal, producido por Bacilos Acido Alcohol Resistentes (BAAR). Tabla 2

Otros estudios documentaron en el parcial de orina leucocituria, sin bacteriuria, en un paciente varón de 43 años, diagnosticado con tuberculosis renal, al igual que el caso clínico presentado en este estudio, la esterilidad de la orina podría ser por la localización específica de la infección en el tejido renal sin liberación de bacterias al tracto urinario donde la orina del paciente resultó estéril en múltiples análisis¹⁸. Para concluir, el papel del Laboratorio Clínico es importante en el análisis de esta patología, cuando se presentan sedimentos de orina con valores anormales eritrocitos, piuria estéril. (Figura 2) y los cultivos negativos para otros gérmenes, estos hallazgos anormales deben alertar al personal bioquímico para realizar análisis más detallados y explorar la variabilidad en la presentación clínica de la tuberculosis renal. Tabla 3. El diagnóstico requiere un alto índice de sospecha debido a la naturaleza insidiosa de la enfermedad y la falta de especificidad de los síntomas, por este motivo el diagnóstico se realiza de forma tardía o no se realiza, causando complicaciones graves, para evitar el desarrollo prolongado de la tuberculosis renal es fundamental mejorar las estrategias diagnósticas y el uso de pruebas específicas como: baciloscopia, cultivo de orina y pruebas de PCR para detectar *Mycobacterium tuberculosis* en el sistema urinario.

Referencias bibliográficas

- Sandrino SM, Martínez MM, Wong DL. Tuberculosis extrapulmonar. Presentación de un caso. *Medisur*.2015;13(3):442-447. Disponible en: http://scielo.sld.cu/scielo.php?pid=S1727-897X2015000300015&script=sci_arttext
- Ministerio de Salud y Deportes. Programa Nacional de Enfermedades Infectocontagiosas. Disponible en: <https://www.minsalud.gob.bo/6572-salud-bolivia-ocupa-el-octavo-puesto-de-mayor-carga-de>
- Programa departamental de Tuberculosis. Situación epidemiológica de la Tuberculosis en el Departamento de Cochabamba-Bolivia. Presentación digital. Cochabamba: Servicio Departamental de Salud, Cochabamba:2024. Reporte No.:00546
- Ramírez LM, Menéndez SA, Noguero AA. Tuberculosis extrapulmonar, Una revisión. *Rev. Esp. Sanid Penit*.2015;17:3. Disponible en: https://scielo.isciii.es/pdf/sanipe/v17n1/02_revision.pdf
- Sánchez L, Felder F, Dellamea M, García KM, Sáez A, Volpacchio M. Tuberculosis Extrapulmonar. *Rev. Iconográfica*. 2016;5(14):25-37. Disponible en: https://www.webcir.org/revistavirtual/articulos/2017/1_febrero/faardit/extrapulmonar_eng.pdf
- Berta M, Sturm G, Juri L, Cosiansi M, Barzón S, Barnes A, Rojo S, Diagnostico bacteriológico de tuberculosis renal: experiencia del Laboratorio Regional de Tuberculosis de la provincia de Córdoba. *Argent. Microbiol*. 2011;43(3). Disponible en: http://www.scielo.org.ar/scielo.php?pid=S0325-75412011000300006&script=sci_arttext
- Apaza Miranda A, Ramos Adrian RN. Distribución de tuberculosis extrapulmonar en Cochabamba: Análisis de casos notificados. *Recisa UNITEPC*. 2024;11(2):35-40. Disponible en: <https://investigacion.unitepc.edu.bo/revista/index.php/revistaunitepc/article/download/205/197/637>
- Llaca DJ, Flores AA, Martínez GM, Cantú MP. baciloscopia y el cultivo en el diagnóstico de la tuberculosis extrapulmonar. *Rev. Salud Publica y Nutrición*.2003: 4(3). Disponible en: <https://www.medigraphic.com/pdfs/revsalpubnut/spn-2003/spn033c.pdf>
- Fanlo P, Tiberio G. Tuberculosis extrapulmonar. *Anales Sis. San Navarra*.2007;30(2). Disponible en: https://scielo.isciii.es/scielo.php?script=sci_arttext&pid=S1137-66272007000400011&lng=es&nrm=iso
- García SE, Yera PD, Valdés DS, Hernández HM, Rives RR. Comportamiento de la tuberculosis extrapulmonar en el Hospital Neumológico Benéfico Jurídico. 2006;58(3). Disponible en: http://scielo.sld.cu/scielo.php?pid=S0375-07602006000300003&script=sci_arttext&lng=pt
- Vargas SY, Tuberculosis renal. *Rev. Med. Costa Rica y Centroamérica*. 2012: 69(603):413-415. Disponible en: <https://www.medigraphic.com/pdfs/revmedcoscen/rmc-2012/rmc124q.pdf>
- Chaves W, Buitrago F, Dueñas A, Bejarano J. Acerca de la tuberculosis extrapulmonar. *Rev. Repertorio de Medicina y Cirugía*. 2017;26(2):90-97. Disponible en: <https://www.sciencedirect.com/science/article/pii/S012173721730>
- Espinosa A, Martínez-SJ, Asong L, Rodríguez M. Protocolo diagnóstico y terapéutico de las tuberculosis extrapulmonares, *Medicine - Programa de Formación Médica Continuada Acreditado*, 2014;11(52). Disponible en: <https://www.sciencedirect.com/science/article/pii/S0304541214707450>
- Gallegos SG, Rosales VC, Ruvalcaba OG, Aragón CM, Gutiérrez RR, Ordoñez JA, Incidencia y características clínicas de pacientes con tuberculosis genitourinaria durante el periodo 2003 a 2019 en un centro hospitalario de tercer nivel. *Rev. Mex.Urol*.2022;80(2):185-4542. Disponible en: <https://doi.org/10.48193/rmu.v80i2.583>
- Ferrufino IJ, López ON, Espinoza AM. Gaceta Medica Boliviana. La Tuberculosis Urogenital en Cochabamba, Bolivia: incidencia, seguimiento microbiológico y del tratamiento antituberculoso 2021;44(1). Disponible en: <https://doi.org/10.47993/gmb.v44i1.236>
- Muranaka T, Takahashi S, Hirose T, Hattori A. Urethral polyp-like lesions on prostatic urethra caused by *Chlamydia trachomatis* infection: A case report. *Journal of Infection and Chemotherapy*.2014;20(11):726-728. Disponible en: <https://www.sciencedirect.com/science/article/abs/pii/S1341321X14002438i>
- Martínez Sanz P. Hiperplasia prostática benigna: fisiopatología, clínica y tratamientos invasivos / Benign prostatic hyperplasia: pathophysiology, clinic and invasive treatments. *Bol. Esc.Med*.1998;27(2):84-8. Disponible en: <https://pesquisa.bvsalud.org/portal/resource/pil/lil-267721>
- Loss FS, Litcheteneker K, Brandenbury T. Tuberculosis renal en pacientes con Enfermedad Renal Crónica Dialítica relato de caso y revisión literaria. *Rev. Nefrología Argentina*. 2018: 16(4):1-12. Disponible en: https://nefrologiaargentina.org.ar/numeros/2018/volumen16_4/Art3_Dic_2018.pdf